

CASO CLINICO 2

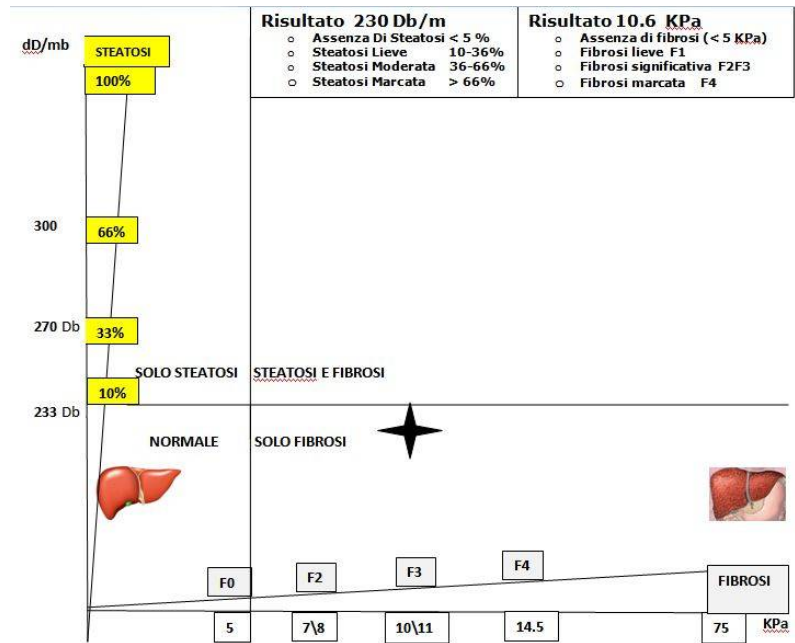


FIGURA 1

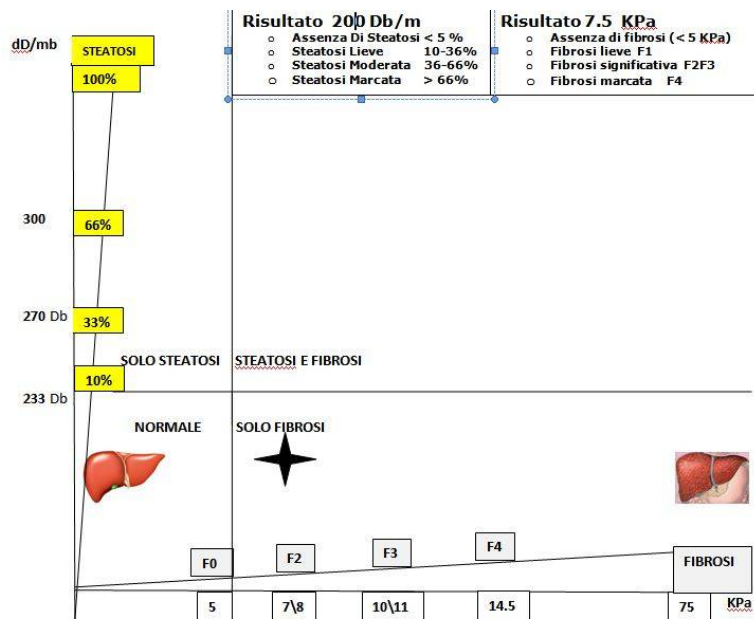


FIGURA 2

Donna di 60 anni affetta da epatite cronica virale C curata con i nuovi farmaci antivirali per 3 mesi. Ha terminato la cura 12 mesi fa. Ha mantenuto lo stesso peso, sta bene.

Figura 1: FIBROSCAN® CAP PRIMA DEL TRATTAMENTO Risultato: Solo fibrosi di grado significativo 10.6.

Figura 2: FIBROSCAN® CAP DOPO 12 MESI DAL TERMINE DEL TRATTAMENTO: solo Fibrosi di grado lieve nettamente migliorato esclude evoluzione in cirrosi.

Nomogramma Figura 1 e Figura 2: rappresenta il livello di steatosi sulla linea verticale e fibrosi sulla linea orizzontale.

La guarigione dalla epatite C ha coinciso con netto miglioramento della fibrosi epatica come confermato dal valore di fibroscan® con livello di rischio ora sotto i livelli critici.

